MUDr. Vladislav Hytych, Ph.D.
a kolektiv

MINIMUM Z PLICNÍ CHIRURGIE
KROK ZA KROKEM

MAXDORF
JESSENIUS

1 CHIRURGICKÁ ANATOMIE HRUDNÍKU

Pavel Horažďovský, Vladislav Hytych

1.1 TOPOGRAFICKÉ KRAJINY HRUDNÍKU

Dutina hrudní je ohraničena páteří, žebry a hrudní kostí. Kraniální hranici tvoří volný vstup, *apertura thoracis superior*. Kaudální vstup, *apertura thoracis inferior*, je uzavřen bránicí. Je rozdělena na dva oddíly pleuropulmonální, *regio pleuropulmonalis dextra et sinistra,* a mezi nimi ležící *mediastinum*, kde se nacházejí průdušnice, bronchy, jícen, srdce, velké cévy, lymfatické cévy a uzliny a nervy.

Přední plocha hrudníku je rozdělena do tří topografických krajin: *regio infraclavicularis, regio axillaris a regiones mammariae.* Dorzálně je hrudní stěna součástí *regio dorsalis* sahající od *linea nuchae superior* ke kostrči. Ventrálně tvoří horní hranici hrudníku, klíční kosti a jugulum. Dolní okraj hrudníku tvoří spojnice *processus xiphoideus,* dolních okrajů žeber a trnů Th12.

Pro orientaci na hrudníku používáme systém linií:

- *linea mediana anterior* – středem sterna
- *linea parasternalis* – okrajem sterna
- *linea medioclavicularis* – středem klíční kosti
- *lineae axillares (anterior, media, posterior)* – přední axilární čárou, vrcholem axily a zadní axilární čárou
- *linea scapularis* – dolním úhlem lopatky
- *linea paravertebralis* – okraji příčných výběžků
- *linea mediana posterior* – trny obratlů

Při volbě operačního přístupu, místa hrudní punkce nebo drenáže je nezbytná znalost projekce nitrohrudních orgánů a struktur na povrch hrudníku. K popisu slouží průsečík výše uvedených linií s příslušnými žebry.

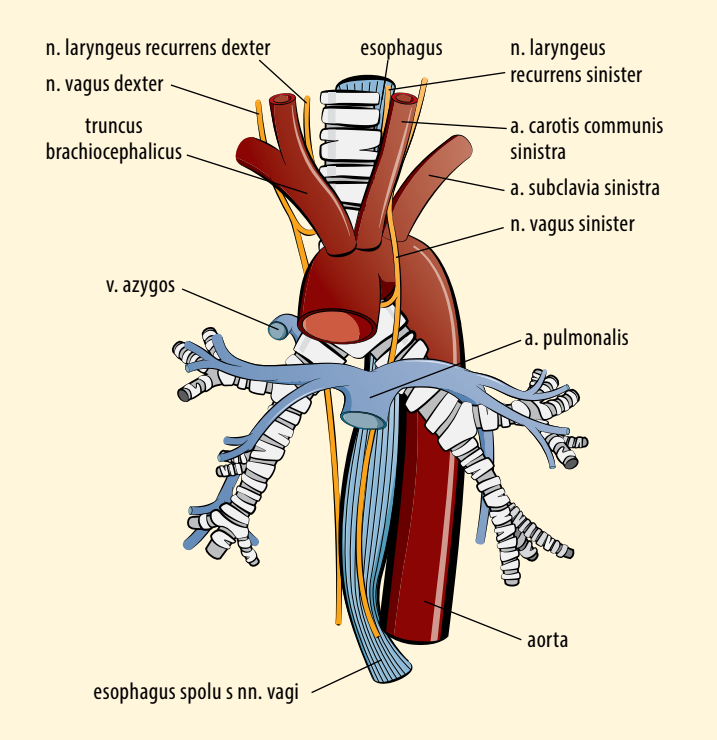

Obr. 1.7 Trachea, bronchy a a. pulmonalis

INERVACE TRACHEY:

- parasympatická vlákna z n. vagus
- sympatická vlákna z ganglion stellatum

Bifurkací trachey vznikají *bronchus principalis dexter a sinister*. Bronchy se dále dělí na lobární a dále na segmentární bronchy. Další dělení není v chirurgické praxi využitelné. Stavba stěny je u hlavních bronchů stejná jako u trachey, v intrapulmonálním průběhu ztrácejí chrupavky lobárních a segmentárních bronchů podkovovitý tvar, jsou uloženy po celém obvodu průdušky a není vytvořena *pars membranacea* (obr. 1.7).

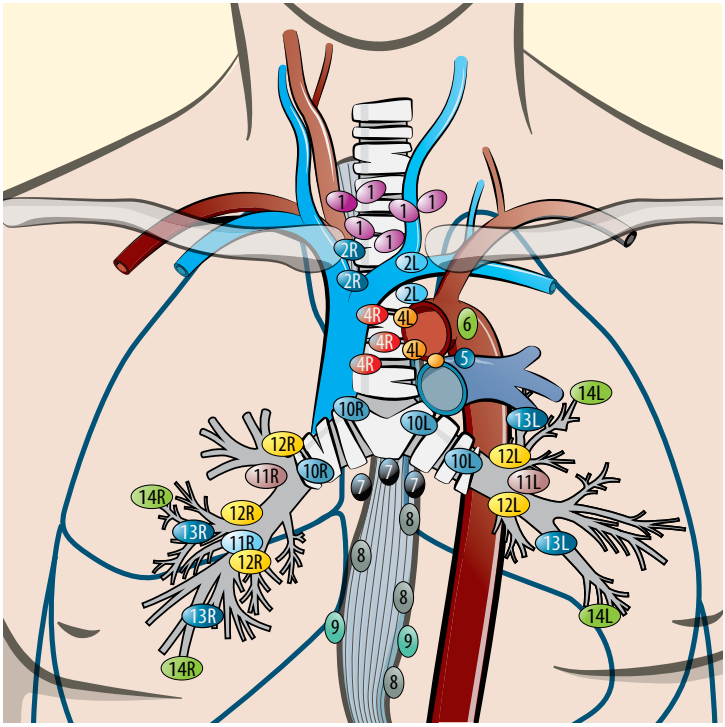

Obr. 1.16 Mapa lymfatických uzlin (Naruke, 1978)

DUCTUS THORACICUS:

- hlavní lymfatická céva
- odvádí lymfu z dolních končetin, pánve, břicha a levé poloviny hrudníku
- celková délka 38–45 cm, průsvit 3–4 mm
- vzhled tenkostěnné žíly (obr. 1.23)

Členění ductus thoracicus:

- *pars abdominalis*
  - ~ vzniká v retroperitoneu pod bránicí v úrovni Th12–L2 jako *cisterna chyli*
  - ~ při zadním obvodu aorty prochází bránicí skrz *hiatus aorticus*

2.1.1 V případě plánované kurativní resekce plicních nádorů

V případě ověřených plicních nádorů indikujeme zákrok terapeutický – přímo resekci nádoru v nutném rozsahu dle rozsahu procesu. V případě suspektních nádorů, kde chybí morfologické ověření, indikujeme zákrok diagnosticko-terapeutický, tj. peroperační vyšetření atypicky resekovaného potenciálního tumoru, a dle závěru peroperačního vyšetření pak v téže době případnou kurativní resekci plicní. V případě zvětšených uzlin v mezihrudí nebo v kontralaterálním hilu indikujeme předoperačně endobronchiální ultrazvuk (EBUS), pokud pak nejsou potvrzeny nádorové buňky ve vzorcích z uzlin, je indikována plicní resekce a standardní disekce mediastina s odstraněním dostupných uzlin peroperačně. Možnou alternativou je předoperačně provedená mediastinoskopie.

PŘEDOPERAČNÍ ZHODNOCENÍ V PŘÍPADĚ RESEKCE NÁDORŮ:

» **Stanovení anatomické resekability** – posuzuje, zda je nádor odstranitelný chirurgickou cestou.

» **Stanovení operability (fyziologické resekability)** – posuzuje, zda je schopen pacient po patofyziologické stránce zvládnout resekční zákrok, což závisí hlavně na jeho funkční kardiopulmonální rezervě (viz oddíl 2.2 Předoperační funkční vyšetření plic).

» **Posouzení rizika ze strany přidružených nemocí.**

VYŠETŘENÍ PRO URČENÍ STADIA NÁDORU – ANATOMICKÉ RESEKABILITY

- *Radiologické vyšetření hrudníku* – skiagram hrudníku ve dvou projekcích, CT hrudníku, případně magnetická rezonance (MR) hrudníku – určení stadia nádoru – stanovení technické resekability nádoru.
- *Vyšetření orgánů a systémů mimo hrudník* ke stanovení stadia nádoru – potvrzení nebo vyloučení vzdálených metastáz – optimálně

pozitronová emisní tomografie (PET), CT-PET nebo sonografie břicha, scan skeletu, případně CT mozku, v některých případech MR cílené na potenciální metastázy ve skeletu a měkkých tkáních.

- *Bronchoskopické vyšetření* – odebrání vzorku nádoru pro cytologickou a histologickou diagnostiku, určení intrabronchiálního (intratracheálního) a extrabronchiálního rozsahu nádoru vzhledem k jeho potenciální resekabilitě:
  - ~ flexibilní bronchoskopie – ve většině případů pro diagnostiku a určení intrabronchiálního rozsahu nádoru postačí
  - ~ rigidní bronchoskopie – samotnou rigidní bronchoskopii většinou neindikujeme; pokud nemáme dostupný EBUS, dá se využít jako přístup pro punkci zvětšených mediastinálních uzlin rigidní jehlou, častěji rigidní bronchoskopii volíme pro zajištění dýchacích cest a cestu umělé (tryskové) plicní ventilace, většinou pro EBUS či kombinovanou bronchoskopii
  - ~ kombinovaná bronchoskopie a EBUS – pro diagnostiku nádoru a současnou diagnostiku zvětšených uzlin mediastina před plánovanou operací
- *Pleurální punkce* – potvrzení či vyloučení postižení pohrudnice nádorem, podle potřeby je možné pro zaměření výpotku pro punkce využít sonografii hrudníku.

2.1.2 V případě plánované chirurgické biopsie u difuzních plicních procesů

U řady difuzních plicních procesů se obejdeme bez chirurgické plicní biopsie a diagnóza je již postavena na základě klinického vyšetření, CT hrudníku s vysokou rozlišovací schopností (HRCT hrudníku) a bronchoskopického vyšetření. Pokud pacienta indikujeme k chirurgickému ověření procesu, je ve většině případů indikována videothorakoskopická plicní biopsie (VTS), případně video-asistovaná plicní biopsie (VATS) – atypická resekce s odběrem dvou vzorků plicní tkáně ze dvou různých laloků. V případě současného postižení uzlin hilů či mezihrudí indikujeme v jedné době i odběr uzlin. Alternativou může být plicní biopsie z malé thorakotomie (dle Klassena), kterou využíváme v případech, kdy pacient není schopen tolerovat po dobu

2.3 PŘEDOPERAČNÍ INTERNÍ VYŠETŘENÍ

Komplexní vyšetření zaměřené na určení pacientovy způsobilosti po interní stránce plánovaný zákrok podstoupit. Provádět jej mohou praktičtí lékaři a internisté. V případě přidružených nemocí a stavů, které by mohly limitovat pacientovu způsobilost podstoupit plicní resekci, jsou pak indikována další specializovaná vyšetření (kardiologické, neurologické, nefrologické, diabetologické aj.).

ZÁKLADNÍ NEPODKROČITELNÝ SOUBOR VYŠETŘENÍ

- anamnéza a fyzikální vyšetření v rozsahu komplexního vyšetření
- laboratorní vyšetření: krevní skupina, krevní obraz, minerály, glykemie, jaterní testy, urea, kreatinin, moč chemicky a močový sediment, koagulační parametry – Quickův test, aktivovaný protrombinový čas
- instrumentální vyšetření: EKG

SPECIÁLNÍ VYŠETŘENÍ S OHLEDEM NA SPECIFICKÉ STAVY A DIAGNÓZY

Rozšířený soubor vyšetření při orgánově specifických stavech: většinou je doporučován a indikován přímo lékařem specialistou, za kterým pacienta s orgánovými komplikacemi posíláme.

- *srdeční onemocnění:* zátěžové vyšetření, echokardiografie, případně koronarografie a katetrizace
- *onemocnění ledvin:* funkční laboratorní testy – clearance kreatininu – glomerulární filtrace, ultrazvuk, případně CT ledvin, vylučovací urografie, izotopová nefrografie
- *onemocnění či příznaky stran nervové soustavy*: neurologické vyšetření, CT ev. MR centrálního nervového systému, EEG, EMG
- *onemocnění žláz s vnitřní sekrecí*: vyšetření laboratorní a instrumentální dle rozsahu doporučeného endokrinologem či diabetologem

KARDIOLOGICKÉ VYŠETŘENÍ

Viz oddíl 2.2 Funkční vyšetření plic.

NEFROLOGICKÉ VYŠETŘENÍ A PERIOPERAČNÍ DOPORUČENÍ

Vyšší procento renálního selhání mají v perioperačním období pacienti s preexistující renální insuficiencí, diabetes mellitus a sníženou funkcí levé komory srdeční. Preventivní podávání některých léků (dobutaminu, mannitolu nebo furosemidu) však nesnížilo pravděpodobnost selhání ledvin po plicní operaci.

NEUROLOGICKÉ VYŠETŘENÍ A PERIOPERAČNÍ DOPORUČENÍ

Neurologické vyšetření by měli podstoupit pacienti po mozkových mrtvicích nebo s anamnézou tranzitorních ischemických atak, s neuromuskulárními onemocněními a funkčními poruchami centrálního nervového systému (epilepsie).

2.4 PŘEDOPERAČNÍ PŘÍPRAVA A PERIOPERAČNÍ DOPORUČENÍ

Pacient by měl být předoperačně obeznámen s indikací operace, jejím principem a technickým provedením výkonu a s očekávaným pooperačním průběhem. V případě resekčních výkonů, které jsou pro pacienta svým rozsahem hraniční, často již na pomezí fyziologické resekability, je nutné pacienta o tomto faktu v plném rozsahu informovat, aby se mohl svobodně rozhodnout, zda takové riziko podstoupit chce. Již v předoperačním období je vhodné, aby pacient nacvičil a prováděl dechovou, případně pohybovou rehabilitaci. Zásadní je to pak pro pacienty před chirurgickou volumredukční operací.

Stran medikamentózní léčby – pacient by měl nejméně 10 dní před výkonem vysadit antiagregační léky – kyselinu acetylsalicylovou a léky ovlivňující agregabilitu destiček. Pokud užívá trvale perorální antikoagulancia, měl by být převeden na nízkomolekulární hepariny. Perioperační prevenci tromboembolické nemoci pak mají perioperačně všichni pacienti.

Stran antibiotické profylaxe nejsou jednotné názory na podávání antibiotik, na řadě pracovišť včetně našeho je však antibiotikum profylakticky podáváno.

4.3.1 Techniky selektivní intubace

BILUMINÁLNÍ KANYLA

Je nejčastěji používanou technikou selektivní intubace. Tato kanyla má dvě samostatná lumina a dvě těsnící manžety (obr. 4.5, 4.6). Jedna manžeta a lumen jsou umístěny nad hlavní karinou, druhá v příslušném hlavním bronchu. Kanyly pro pravostrannou a levostrannou intubaci se liší pro anatomii hlavních bronchů. Kanyla pro pravostrannou intubaci má na bronchiálním konci boční otvor pro ventilaci pravého horního laloku. Snazší je levostranná intubace, levý hlavní bronchus je delší a kanyla se v něm snadněji umisťuje (obr. 4.7 a 4.8). Pravostranná intubace je indikována pouze tam, kde chirurg potřebuje, aby byl levý hlavní bronchus proximálně volný (např. levostranná pneumonektomie s tracheobronchoplastikou) (obr. 4.9–4.15). Kanylu zavádíme v přímé laryngoskopii, kontrolu správné polohy lze provést poslechově, metodou ověření korektní polohy kanyly je flexibilní bronchoskopie, která je nedílnou součástí

Obr. 4.5 Biluminální levostranná kanyla

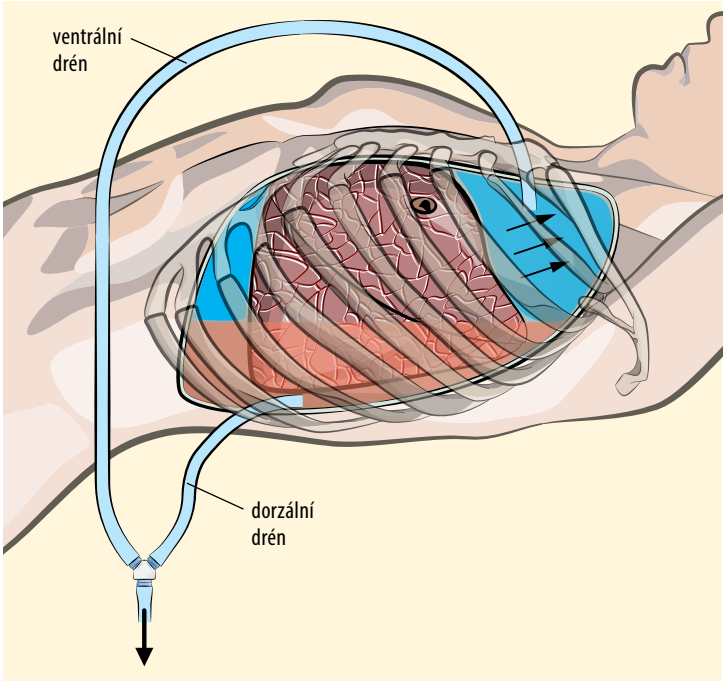

Obr. 5.13 Hrudní drenáž 1

Druhy drénů

V současné době jsou drény vyráběné ze syntetických materiálů a musí splňovat základní podmínky (obr. 5.16):

1. ohebnost a pružnost
2. pevnost proti tlaku hrudní stěny
3. nesmáčivý povrch
4. nesmí způsobovat obranné zánětlivé reakce v dutině hrudní
5. nesmí způsobovat kožní nekrózy

6 PLICNÍ OPERACE

Vladislav Hytych

SOUHRN

Chirurgické výkony u onemocnění dutiny hrudní dělíme na diagnostické a terapeutické, resekční a neresekční, klasické a miniinvazivní, endoskopické klasické a videoendoskopické.

6.1 DIAGNOSTICKÉ VÝKONY

PUNKCE PLEURÁLNÍ DUTINY

Nejméně invazivní diagnostický výkon.

- indikace – pneumothorax, hemothorax, fluidothorax, empyém
- poloha – vsedě rozkročmo na židli, překřížená předloktí opřená o opěradlo nebo vleže s elevovanou končetinou
- anestezie – místní okrsková a infiltrační anestezie

Výkon provádíme v místě, které určíme na základě RTG vyšetření, ultrasonografie nebo CT. Vždy pronikáme do dutiny hrudní při horním okraji distálního žebra, abychom neporanili nervově-cévní svazek. Tekutinu odebíráme na cytologické, biochemické a bakteriologické vyšetření. V indikovaných případech je možno provést kurativní punkci.

Komplikace – krvácení ze stěny hrudní, mezižeberních cév nebo plicního parenchymu, pneumothorax.

PARASTERNÁLNÍ MEDIASTINOTOMIE

Parasternální mediastinotomie slouží k odběru tkáně z předního mediastina (obr. 6.1–6.4).

- indikace – mediastinální lymfadenopatie v předním horním mediastinu, podezření na maligní lymfom, metastázy karcinomu

V případě anterolaterálního přístupu postupujeme obdobně jako při přední parasternální mediastinotomii.

Dutinu hrudní vyšetříme zrakem a v dosahu prstu také pohmatem. Plicní tkáň resekujeme klínovitě buď na svorce nebo staplerem. Můžeme odebrat i vzorky pleury a přístupné mediastinální uzliny.

Výkon končíme suturou thorakotomie po anatomických vrstvách. Zavádíme hrudní drén a napojujeme na Bülauovu drenáž.

Komplikace – krvácení, pneumothorax, pleurální výpotek, pomalé rozvíjení plíce a empyém hrudníku.

EXPLORATIVNÍ THORAKOTOMIE

Explorativní thorakotomii volíme u neověřených plicních lézí, kdy předpokládáme po stanovení diagnózy radikální resekční výkon.

- indikace – léze, u kterých je naléhavé podezření na maligní původ
- poloha – vleže na zdravém boku s podloženým hrudníkem v místě úhlu lopatky
- anestezie – intravenózní a inhalační anestezie s intubací biluminální rourou

Nejčastěji volíme posterolaterální thorakotomii, neboť máme přehled o poměrech v dutině hrudní a můžeme vyšetřit obě strany plicního hilu a celé mediastinum. Řez vedeme pod úhlem lopatky od zadní čáry axilární k čáře paravertebrální, protínáme m. latissimus dorsi a uvolňujeme m. serratus ant. Dutinu hrudní otevíráme pátým nebo šestým mezižebřím při horním okraji distálního žebra. Po vyšetření dutiny provedeme klínovitou neanatomickou resekci plíce s ložiskem, exstirpaci podezřelé lymfatické uzliny nebo excidujeme neověřený tumor. Vzorky odešleme na bakteriologické vyšetření, MTD/PCR a k rychlému histologickému zpracování.

Komplikace – krvácení, pomalé rozvíjení plíce, hrudní empyém a pneumopleurální píštěl.

VIDEOMEDIASTINOSKOPIE (VMS)

Videomediastinoskopie nahradila klasickou mediastinoskopii. Operatér pracuje pod kontrolou monitoru, výkon je přesnější a šetrnější.

VIDEO-ASISTOVANÁ MEDIASTINÁLNÍ LYMFADENEKTOMIE (VAMLA)

- indikace – staging bronchogenního karcinomu
- poloha – na zádech s podloženými lopatkami a maximálním záklonem hlavy
- anestezie – intravenózní a inhalační anestezie s endotracheální intubací

Operační postup – z krátkého kolárního řezu na krku technikou mediastinoskopie je zaveden videomediastinoskop a bimanuální preparací odstraňujeme uzliny 2P, 2L, 4P, 4L, 7.

Komplikace – krvácení.

TRANSCERVIKÁLNÍ EXTENZIVNÍ MEDIASTINÁLNÍ LYMFADENEKTOMIE (TEMLA)

- indikace – staging bronchogenního karcinomu
- poloha – na zádech se zakloněnou hlavou a elevací sterna speciálními háky na závěsném aparátu, který je fixovaný k operačnímu stolu
- anestezie – intravenózní a inhalační anestezie s endotracheální intubací biluminální rourou

Operační postup – z širokého kolárního řezu provedena nejprve oboustranná supraklavikulární lymfadenektomie, vypreparován n. laryngeus recurrens a n. vagus na obou stranách. Izolujeme cévní struktury kolem trachey – tr. brachiocephalicus, v. cava superior, v. azygos, oblouk aorty, plicnice a plicní žíly. Odstraňujeme pomocí videomediastinoskopu a videothorakoskopu všechny mediastinální uzliny N1–N9 oboustranně.

Komplikace – krvácení, pneumothorax, chylothorax.

VIDEOTHORAKOSKOPIE (VTS) A VIDEO-ASISTOVANÁ THORAKOSKOPIE (VATS)

Nahradily úplně klasickou thorakoskopii a Klassenovu otevřenou plicní biopsii. VTS umožňuje odebrat dostatečně velkou část plicní tkáně z několika míst, část pleury a mediastinální uzliny.

VATS spojuje výhody thorakoskopie s palpací plicní tkáně cestou minithorakotomie (obr. 6.13–6.15).

Obr. 6.13 Videothorakoskopie
1. operatér
2. asistent
3. instrumentářka

Obr. 6.14 Videothorakoskopie
1. operatér
2. asistent

Obr. 6.15 Videothorakoskopie
1. kamera
2. disektor
3. thorakoskopická věž

6.2 LÉČEBNÉ VÝKONY NERESEKČNÍ

HRUDNÍ DRENÁŽ

Nejběžnější léčebný výkon v hrudní chirurgii.

- indikace – pneumothorax, fluidothorax, hemothorax, chylothorax, empyém, TBC
- poloha – vsedě rozkročmo na židli, překřížená předloktí opřená o opěradlo nebo vleže s elevovanou končetinou
- anestezie – místní okrsková a infiltrační anestezie

Místo drenáže volíme na základě RTG vyšetření, sonografie nebo CT. Nejprve provedeme diagnostickou hrudní punkci. Provádíme asi 15 mm dlouhou incizi, která sleduje směr žeber a lomivost kůže. Zakládáme steh, jenž nám umožní uzávěr rány při exdrenáži. Šetrnou tupou preparací disektorem pronikáme měkkými tkáněmi při horním okraji distálního žebra, abychom neporanili nervově cévní svazek, do dutiny hrudní. Pomocí vodiče, peánu nebo trokaru zavádíme do dutiny hrudní drén o průměru nejméně 6 mm a síle stěny 1–2 mm tak, aby poslední boční otvor ležel nejméně 3 cm od vnitřní plochy hrudní stěny. Drén fixujeme těsně ke kůži, předejdeme tak jeho dislokaci do stěny hrudní a vzniku podkožního emfyzému, a napojujeme jej pod vodní zámek nebo na aktivní sání (obr. 6.16–6.19).

Komplikace – krvácení, poranění plíce, bránice a mediastina.

DRENÁŽ S RESEKCÍ ŽEBRA

Umožňuje digitální kontrolu pleurálního prostoru a ověření polohy drénu.

- indikace – pneumothorax, fluidothorax, hemothorax, chylothorax, hrudní empyém
- poloha – vleže na zádech či na boku s podložením v místě drenáže
- anestezie – místní okrsková a infiltrační anestezie v kombinaci s neurolept-analgezií nebo celková intravenózní a inhalační anestezie bez nutnosti biluminální intubace

Místo drenáže volíme na základě RTG vyšetření, sonografie nebo CT. Nejprve provedeme diagnostickou hrudní punkci. Ze šikmého řezu nad zvoleným žebrem pronikáme k periostu, který podélně protínáme, a subperiostálně resekujeme 3–5cm dlouhý úsek žebra. Okraje žebra ošetřujeme kostním voskem k zastavení krvácení,

ENUKLEACE NEBO EXSTIRPACE TUMORU

Odstranění tumoru z plicního parenchymu nebo dutiny hrudní.

- indikace – benigní tumor
- přístup – posterolaterální nebo anterolaterální thorakotomie či sternotomie
- anestezie – intravenózní a inhalační anestezie s endotracheální intubací biluminální rourou

Po otevření dutiny hrudní, uvolnění plíce a vyšetření plicního parenchymu provedeme pneumotomii a exstirpujeme tumor. Plíci přešíváme jednotlivými stehy nebo pokračujícím stehem. Je-li nádor mimo plíci, izolujeme jej, podvazujeme cévní stopku a tumor odstraňujeme pokud možno in toto (obr. 6.103–6.115). Zakládáme pojistný drén a ránu uzavíráme v anatomických vrstvách.

Komplikace – krvácení, pneumopleurální píštěl.

SEGMENTÁRNÍ RESEKCE

Nejmenší anatomická plicní resekce.

- indikace – benigní plicní léze, které jsou lokalizované pouze na jeden nebo několik segmentů, kdy zachováme anatomickou část plicního laloku; TBC, bronchiektazie, sekvestrace, benigní tumory apod.
- přístup – posterolaterální thorakotomie
- anestezie – intravenózní a inhalační anestezie s intubací biluminální rourou

Preparaci začínáme v plicním hilu a v mezilalokové štěrbině. Identifikujeme, izolujeme a přerušujeme segmentární větve arteria pulmonalis, plicní žíly a segmentární bronchus. Je třeba kalkulovat s variabilitou počtu, průběhu a lokalizace cévních struktur. Rozepneme plíci a atelektatický segment oddělujeme v intersegmentární linii tupě digitálně (obr. 6.116–6.119).

Komplikace – krvácení, únik vzduchu, bronchopleurální píštěl, empyém hrudní.

LOBEKTOMIE

Odstranění plicního laloku.

- indikace – nemalobuněčný bronchogenní karcinom, postižení a destrukce větší části laloku benigní lézí jako TBC kaverna,

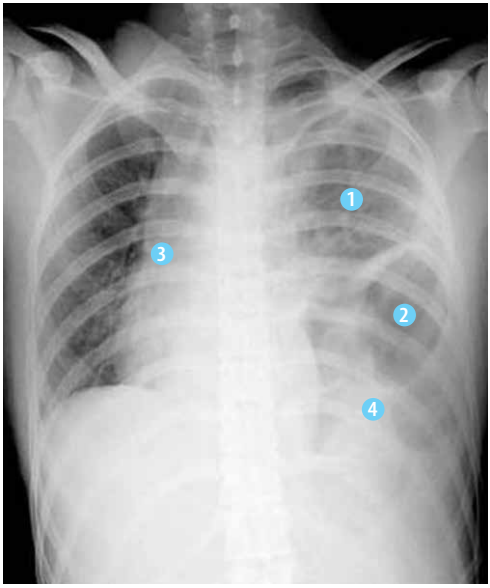

Obr. 8.1 Seat belt injury – 17letá pacientka, spolujezdec na zadním sedadle uprostřed

1. zastření levého hemithoraxu
2. žaludeční bublina vysoko v hrudníku
3. přesun mediastina doprava
4. chybí kontura levé poloviny bránice

Obr. 8.2 Seat belt injury

1. komprimovaná plíce
2. slezina
3. ledvina
4. žaludek

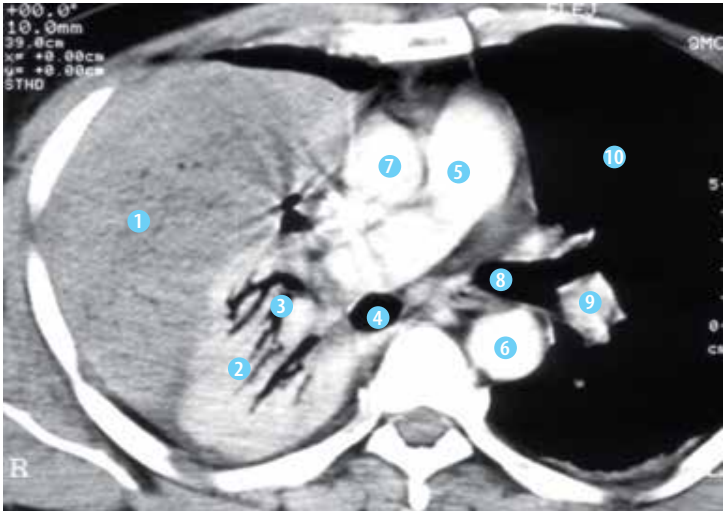

Obr. 8.23 Hemothorax;. 1. hemothorax, 2. komprimovaná pravá plíce, 3. stlačené bronchy, 4. jícen, 5. vzestupná aorta, 6. sestupná aorta, 7. horní dutá žíla, 8. dolní lobární bronchus vlevo, 9. větev a. pulmonalis sin., 10. plicní tkáň

- poranění srdce a velkých cév
- poranění bránice (obr. 8.27–8.29).

Nemocný je v těžkém stavu, šokovaný, bezprostředně ohrožený na životě.

Diagnózu potvrdíme punkcí hrudníku a ihned zavádíme hrudní drén. Provádíme videothorakoskopii (VTS), video-asistovanou thorakoskopii (VATS) nebo thorakotomii s ošetřením zdroje krvácení.

8.8 PORANĚNÍ PLIC

- Plíce jsou postiženy při penetrujících i tupých poraněních hrudníku, 80 % poranění vzniká při dopravních nehodách.
- Spojení poranění plic a blokové zlomeniny má mortalitu až 40 %.

KONTUZE PLIC

- Kontuze plic vzniká při náhlé kompresi a dekompresi hrudníku
- Vede ke vzniku mnohočetných drobných hematomů v plicním parenchymu, vzniká intersticiální edém a alveoly jsou zaplaveny krevními elementy, plasmou a bílkovinami.
- Dochází k poruše výměny plynů a respirační insuficienci.
- Nemocní jsou dušní a vykašlávají krev, nacházíme typicky:
  - tachypnoe
  - dyspnoe
  - cyanózu
  - tachykardii
  - hypotenzi
- Na RTG plic je bezprostředně po úrazu normální nález, během několika hodin se objevuje progredující zastření hemothoraxu. Rozvíjí se šok a ARDS (obr. 8.30–8.33)
- Léčba je konzervativní, analgetika, inhalace, antibiotika, antitusika, rehabilitace, polohová drenáž.

Obr. 8.30 Kontuze plic – bronchoskopie při urgentním příjmu pacienta; 1. bronchoskop, 2. endotracheální kanyla, 3. hrudní drén

LACERACE PLIC

- Lacerace vzniká při tupém nebo otevřeném poranění hrudníku, kdy dojde k roztržení plicního parenchymu (obr. 8.34).
- Trhlina může být uložena centrálně či periferně s poraněním viscerální pleury, můžeme nalézt jednu trhlinu (poranění zlomeným žebrem nebo střelné poranění) nebo mnohočetné trhliny při těžkém zhmoždění hrudníku (přejetí, zasypání, pád z výše).
- Lacerace plic je často doprovázena pneumothoraxem, hemothoraxem, pneumomediastinem či podkožním emfyzémem.
- Nemocný je v těžkém stavu.

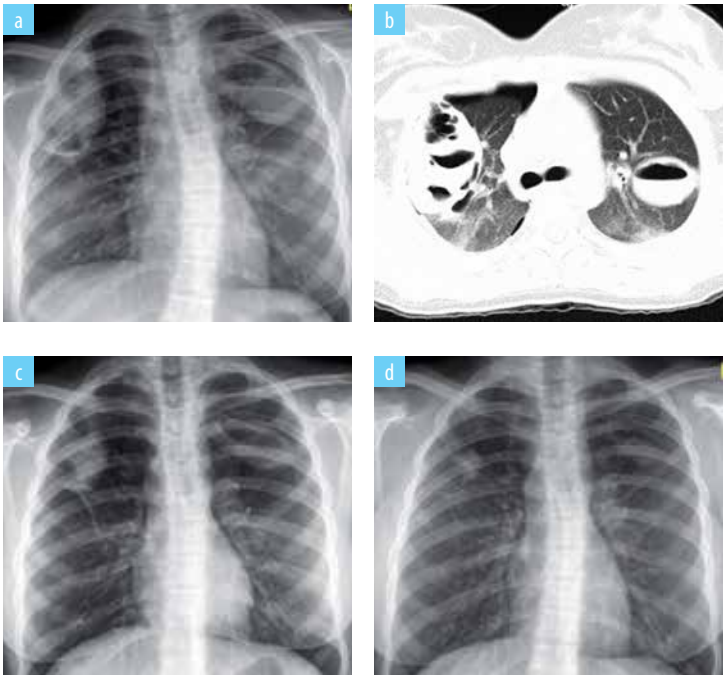

Obr. 8.34 14 letá dívka, sražena osobním autem, lacerace plic oboustranně; a) RTG, b) CT, c) RTG kontrola za 1 měsíc d) kontrola za 4 měsíce

Další možností jak řešit nedostatečnou nabídku je transplantace plic od dárců s nebijícím srdcem (non-heart-beating donors – NHBD). První úspěšnou transplantaci provedli Stig Steen a kolektiv v roce 2001 v Lundu ve Švédsku. Tato transplantace od dárce s nebijícím srdcem byla vyvrcholením dlouholetého úsilí o vypracování metodiky odběru, konzervace a posouzení funkčních kvalit štěpu.

Velká pozornost se věnuje využití marginálních dárců a agresivní péči o dárce ve snaze získat co nejvíce vhodných orgánů, protože právě nedostatek vhodných dárců a chronická rejekce jsou v současné době hlavními limity větší úspěšnosti plicních transplantací.

Poslední převratnou novinkou je „ex vivo rekondice“ štěpu s nedostatečnou funkcí, kdy v případě nedostatečné funkce plic je tento štěp standardně odebrán a ex vivo dále ventilován a perfundován. Během tohoto období je možno ovlivnit funkci štěpu různými terapeutickými zásahy a v případě obnovení funkce je tento štěp implantován.

Program transplantace plic v České republice byl zahájen pod vedením Prof. MUDr. Pavla Pafka, DrSc., ve FN Motol v Praze v roce 1997. Tento program je nejúspěšnější ze všech „východoevropských“ programů. Do konce roku 2012 bylo v ČR provedeno 200 transplantací plic.

9.2 INDIKACE A KONTRAINDIKACE

INDIKAČNÍ A KONTRAINDIKAČNÍ KRITÉRIA K ZAŘAZENÍ PACIENTA DO TRANSPLANTAČNÍHO PROGRAMU

K transplantaci plic jsou indikováni pacienti v konečném stadiu plicního onemocnění, u kterých riziko blízkého úmrtí převyšuje rizika samotné transplantace. Navíc však jejich celkový zdravotní stav nesmí ohrozit dlouhodobý úspěch a přežití po náročné operaci.

K TRANSPLANTACI PLIC JSOU INDIKOVÁNI PACIENTI SPLŇUJÍCÍ KRITÉRIA

- konečné stadium chronického onemocnění plic s vyčerpanými konzervativními léčebnými možnostmi

10 TRANSPLANTACE SRDCE A PLIC

Ivan Málek, Jan Pirk, Vladislav Hytych

Kombinovaná transplantace srdce a plic (TxS+P) byla poprvé úspěšně provedena na Stanfordově univerzitě (USA) v r. 1981. Nejde o často prováděný zákrok, v posledních letech je registrováno okolo 100 výkonů ročně, převážně s frekvencí 1–2 operace za rok na centrum.

Nejčastější indikací jsou vrozené srdeční vady s plicní hypertenzí (Eisenmengerův syndrom), na druhém místě je pak idiopatická plicní hypertenze. Nemocní s některými indikacemi ze staršího období programu, jako je chronická obstrukční bronchopulmonální choroba a cystická fibróza, jsou nyní navrhováni k transplantaci plic. Pacienti se srdečním selháním, u nichž se rozvine plicní hypertenze, jsou v dnešní době indikováni častěji k zavedení mechanické podpory a následné transplantaci srdce.

Stejně jako u ostatních orgánových transplantací je zde nutná trvalá imunosupresivní profylaxe, v současné době nejčastěji kombinace takrolimu, mykofenolát-mofetilu a prednisonu. Právě suprese imunity a toxické účinky léků jsou příčinou komplikací, z nichž se nejčastěji vyskytuje hypertenze (88 % nemocných po 5 letech), porucha funkce ledvin (46 %), porucha metabolismu lipidů (69 %) a diabetes mellitus (28 %). Chronická rejekce (odhojování) se manifestuje především v plicích, kde se projeví jako obliterující bronchiolitida s výskytem až u 40 % nemocných po 5 letech.

Kombinovaná TxS+P je zatížena relativně vysokou časnou mortalitou. Výsledky se zlepšují, i v posledních sériích však umírá v prvém roce po operaci 25 % nemocných. Dlouhodobá prognóza těch, kteří přežijí první rok, je již relativně dobrá. Nejčastější příčinou smrti jsou infekce a selhání funkce plic v důsledku chronické rejekce.

Je zřejmé, že kombinovaná TxS+P nepatří mezi nejúspěšnější orgánové transplantace, pro některé nemocné však představuje poslední možnost léčby.

REJSTŘÍK

A

acapella *76*
akutní plicní trauma *103*
alfa 2 agonisté *76*
amfotericin B *267*
analgezie
– epidurální *76*, *106*
– intrapleurální *76*
– kontinuální intravenózní *106*
– nemocným řízená *106*
– pooperační *106*
anastomóza
– bronchiální *259*, *263*
– tracheální *259*
anatomie
– hrudní stěny *13*
– lymfatického systému *28*
– pleurálního prostoru *24*
– plic *14*
– tracheobronchiálního stromu *14*
anestezie *59*, *62*
anesteziologické riziko podle ASA *61*
angioplastika
– klínovitá (wedge) *205*
– manžetová (sleeve) *208*
– na plicní tepně *208*
antiagregační léky před operací *52*
antibiotika *82*
– profylaxe *52*
– změna *83*
asfyxie *244*
aspirace *104*
atelektáza *102*
– prevence *75*
autogenní drenáž *57*

B

benzodiazepin *61*
bilobektomie *170* *viz též* plicní lalok, odstranění
blokáda mezižeberních nervů *76*
body mass index (BMI) *46*
bolestivost v rameni non-dependentní končetiny *76*
bránice *26*
– brániční kýla *200*
– cévní zásobení *26*
– členění *26*
– inervace *26*
– plastika *199*
– video-asistovaná resekce *195*
brániční dýchání *57*
bronchiální blokátor *67*
bronchiolitis obliterans syndrom *265*
bronchoalveolární laváž *266*
bronchoplastika
– klínovitá (wedge) *205*
– manžetová (sleeve) *208*
bronchopleurální píštěl *128*
bronchoskopie *230*
bronchus *14*
– cévní zásobení *18*
– inervace *18*
– levý hlavní *18*
– pravý hlavní *18*

C

cardiac index *258*
centrální žilní katétr *62*
clamshell *259*, *270*

C-reaktivní protein *82*
cyanóza obličeje *105*
cytomegalovirus *266*

D

debridement *121*
décollement traumatique *225*
dechová gymnastika
– dynamická *58*
– mobilizační *57*
dechová práce *46*
dechová rehabilitace *76*
dechové pomůcky *76*
dekortikace *124*
– funkční vyšetření *49*
– předoperační vyšetření *41*
dexmedetomidin *76*
diagnostická videothorakoskopie u nemocí pohrudnice *40*
drenáž *83*, *119*
– Bülauova *93*
– dvojdrenáž *84*
– jednodrenáž *83*
– pasivní *93*
– Redonova *95*
– s resekcí žebra *119*
– technika *84*
drenážní systém *93*, *95*
drény *76*
– druhy *90*
– materiál *93*
– neprůchodnost *98*
– odstranění *99*
– péče *95*, *99*
dýchání proti odporu *106*

E

edukace, předoperační *54*
Eisenmengerův syndrom *269*
empyemektomie *125*
endoskopie *230*
enhanced recovery after surgery *54*, *75*
extrakorporální membránová oxygenace *260*
ezofagogastroskopie *230*

F

fast track *54*, *75*
febrilie *82*
fibrinolýza *122*
French *91*
funkční vyšetření plic *44*

G

ganciklovir *267*

H

Hagen-Poiseuilleův zákon *92*
hemothorax *237*
heparin *83*, *100*
Hornerův syndrom *209*
hranice plic *11*
huffing *57*
hyperkapnie *74*
hypoventilace po extubaci *75*

Ch

Charriere *91*
chirurgická biopsie
– funkční vyšetření *48*
– předoperační vyšetření *39*

I

informovaný souhlas *55*, *61*
inhalační mukolytická terapie *76*
interleukiny *82*
intermitent positive pressure breathing *47*

intubace, selektivní *62*
– techniky *65*

K

kanyla
– jednoluminová *67*
– Montgomeryho *181*
kardiorespirační rezerva *61*
kardiovaskulární index rizika *45*
komoce plic *248*
kontinuální pozitivní tlak v dýchacích cestách *73*, *76*
kontuze plic *241*, *248*
kouření *57*
krvácení, pooperační *100*, *101*

L

laboratorní vyšetření *81*
lacerace plic *243*
Lisabonská deklarace o právech pacientů *55*
lobektomie *155* *viz též* plicní lalok, odstranění
– karinální *214*
lokalizované dýchání *57*
lymfadenektomie, mediastinální *171*
– transcervikální extenzivní *117*
– video-asistovaná *117*

M

magnetická rezonance *230*
maximální statická síla inspiračních a exspiračních svalů *46*
mediastinoskopie *110*
– funkční vyšetření *50*
– předoperační vyšetření *42*
mediastinotomie
– funkční vyšetření *50*
– parasternální *108*
– předoperační vyšetření *42*
mediastinum *25*
– členění *25*
– video-asistovaná resekce *175*
medikamentózní terapie, pooperační *107*
methylprednisolon *265*
mikrobiologická problematika *81*
milking *93*
monitorování
– invazivního tlaku *62*
– klinické *78*
– přístrojové *80*
muskuloplastika *128*
Mycobacterium tuberculosis *82*

N

nádor plic
– operace *209*
– reoperace *219*
nafukování rukavice *76*
náhradní terapie nikotinem *57*
neinvazivní ventilační podpora *47*
neurogenní plicní edém *255*
nezávislá umělá plicní ventilace *67*
NSAID *76*

O

odběr plicní tkáně, stanovení místa *40*
omental wraping *259*
opiáty *76*

P

pacientem řízená analgezie *76*
panel reactive antibodies *264*
paravertebrální blok *76*
patofyziologické změny při operačním výkonu *71*

pleurektomie *124*
– funkční vyšetření *49*
– předoperační vyšetření *41*
pleurostomie *122*
plicní biopsie *115*
plicní hilus *21*
plicní hypertenze *269*
plicní křídlo *18*
– odstranění *170*
plicní lalok *18*
– odstranění *155*
plicní oběh
– funkční *19*
– nutritivní *21*
plicní operace *108*
plicní parenchym *61*
plicní rehabilitace *47*
plicní zánět *75*
pneumonektomie *170* *viz též* plicní křídlo, odstranění
pneumonie *103*
pneumothorax
– při operačním výkonu *62*, *71*
– traumatický *234*
pohrudnice *24*
– cévní zásobení *24*
– dělení *24*
– inervace *25*
point of care testing *81*
polohování pacienta k operaci *70*
pomůcky inspirační i exspirační *47*
pooperační komplikace *75*
pooperační péče *75*, *78*
– zvládání bolesti *76*
poplicnice *18*, *24*
– cévní zásobení *25*
poranění
– hrudníku *222*
– – incidence *222*
– – nepronikající *225*
– – otevřené *222*
– – pronikající *225*
– – vyšetření *230*
– – zavřené *222*
– jícnu *250*
– plic *238*
– srdce *248*
– – penetrující *250*
– trachey a bronchů *244*
poziční trauma *70*
práva nemocných *55*
pravolevý zkrat *72*
predikované pooperační hodnoty FEV_1 a TL_{CO} *47*
premedikace *61*
profylaxe, antibiotická *76*
prokalcitonin *82*
předoperační příprava *52*, *54*
– a anestezie *59*
psychogenní deprese *56*
psychologická příprava *54*, *56*
punkce
– arterie *62*
– pleurální dutiny *108*

R

rehabilitace *105*
– předoperační příprava *57*
rejekce, chronická *253*
resekce *130*
– aorty *210*
– bránice *195*
– horní duté žíly *212*
– hrudní stěny *186*
– karinální *214*
– levé předsíně *218*
– multiviscerální *219*
– plicní
– – angioplastická *205*
– – bronchoplastická *205*
– – hodnocení rizik *47*

– – klínovitá *146*
– – pooperační péče *78*
– – předoperační vyšetření *60*
– – segmentární *155*
– – s nutností intraperikardiální preparace *203*
– – video-asistovaná *175*
– plicních nádorů *38*
– trachey *43*, *181*, *214*
– – porucha polykání *105*
– tumorů mezihrudí *42*
respirační acidóza *74*
respirační insuficience *102*
rethorakotomie *101*
Reynoldsovo číslo *92*
rizika operace hrudníku
– hodnocení *47*
– kardiovaskulární *45*
– respirační *46*
RTG vyšetření *230*
ruptury myokardu, komorového septa a chlopní *250*

S

saturace hemoglobinu kyslíkem *72*
sepse *82*
size matching *256*
sonografie *230*
spiroergometrie *46*
splanchniektomie *130*
split-lung metoda *260*
stěna hrudní *13*
– poddajnost *46*
– video-asistovaná resekce *186*
sternotomie *146*
stresový vřed *77*
sympatektomie *129*
syndrom akutní dechové tísně *103*, *263*
syndrom lapené plíce *41*

T

technika prodlouženého výdechu *58*
tekutinová bilance *48*
tepenné řečiště *19*
thorakoplastika *125*
– funkční vyšetření *49*
– předoperační vyšetření *41*
thorakoskop Boutenův *112*
thorakoskopie
– klasická *112*
– video-asistovaná *117*, *237*
thorakotomie
– anterolaterální *145*
– explorativní *116*
– posterolaterální *130*
– příčná *145*
tlakově časový produkt *46*
toaleta dýchacích cest *47*
topografické krajiny hrudníku *10*
trachea *14*
– cévní zásobení *16*
– inervace *17*
– video-asistovaná resekce *177*
tracheostomie *177*
transferfaktor plic pro oxid uhelnatý (TL_{CO}) *46*
transplantace plic *252*
– ambulantní péče *262*
– bilaterální sekvenční *259*
– časná dysfunkce štěpu *263*
– čekací listina *255*
– dárce *255*
– historie *252*
– imunosupresivní terapie *262*
– indikace *253*
– infekce *266*
– jednostranná *258*
– komplikace v dýchacích cestách *263*
– kontraindikace *253*

– odběr plic *255*
– od dárců s nebijícím srdcem *253*
– operace *258*
– pooperační péče *261*
– pro primární plicní hypertenzi *261*
– rejekce *264*
– – akutní *264*
– – hyperakutní *264*
– – chronická *265*
– retransplantace *267*
– technika *261*
transplantace plicních laloků *260*
transplantace srdce a plic *269*
– chronická rejekce *269*
– komplikace *271*
– odběr orgánů *270*
– profylaxe *269*
tromboembolická nemoc *52*, *77*, *83*
T-tubus *43*, *181*
tumor
– enukleace nebo exstirpace *155*
– mediastina *175*
– Pancoastův *209*

U

umělá plicní ventilace *62*
Úmluva o lidských právech a biomedicíně *55*
univent *67*
usilovně vydechnutý objem za první vteřinu (FEV_1) *46*

V

ventilace, jednostranná *70*
videomediastinoskopie *116*
videothorakoskopie *117*, *237*
vitální kapacita *46*
volumredukční operace
– funkční vyšetření *50*
– předoperační vyšetření *44*
vpáčený hrudník, plastika *187*
vrcholová spotřeba kyslíku *47*
výpočetní tomografie *230*
vyšetření
– funkční způsobilosti podstoupit operaci *44*
– charakteru plicního procesu *40*
– neurologické *42*
– patologického procesu mediastina *42*
– patologického procesu pohrudnice *40*, *41*
– pro určení stadia nádoru *38*
– předanestetické *60* *viz* předanestetické vyšetření
– před operacemi trachey *43*
– předoperační *60*
– – interní *51*
– – pneumologické *37*
– respirační mechaniky *61*
– stupně, rozsahu a lokalizace emfyzému *44*

W

Warfarin *100*

Z

zánětlivé markery *82*
zhmoždění hrudníku *232*
zkouška vzduchové těsnosti *75*
zlomenina sterna *234*
zlomeniny žeber *232*

Ž

žilní řečiště *21*